

Società Italiana di Artroscopia



XVIII Congresso Nazionale S.I.A.

7 - 11 marzo 2007
Modena, Forum Guido Monzani

TRAPIANTO MENISCALE CON ALLOGRAFT IN PAZIENTE CON SINDROME DA MENISCAL DEFICIENCY E GINOCCHIO VARO COSTITUZIONALE.

OSTEOTOMIA?

***F.R. Rossetti, N.Aiello, M.Spoliti,
S.Rossetti***

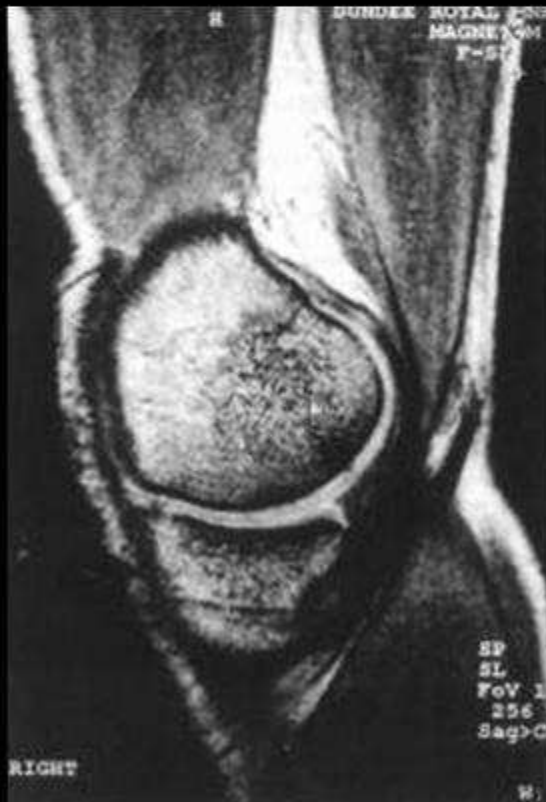

Programma



Az. Ospedaliera San Camillo-Forlanini-Roma
Prima Divisione di Ortopedia e Traumatologia
Primario: Prof. Sandro Rossetti

MENISCECTOMIA TOTALE



- Shock absorption persa per sempre
- Aumento della trasmissione di forze sulle superfici articolari
- Le superfici articolari di femore e tibia a causa dello stress degenerano
- Sofferenza dell' osso sottocondrale con possibile deformità nelle fasi avanzate
- Sensazione di instabilità ('lateral thrust')
- Osteofitosi

MENISCAL DEFICIENCY

MENISCAL DEFICIENCY

SINTOMATICA

- Dolore
- Limitazione funzionale
- Claudicazione

Meniscal allograft transplantation has been proposed as an alternative ...

.....Rijk P.C. 2004 - Kenneth Graf et al. 2004
Noyes et al. 1998 - Rath et al. 2001 - Cole et al 2001.....

TRAPIANTO MENISCALE: INDICAZIONI

1. Meniscal deficiency in paz. **Sintomatico** che non risponde a terapia incruenta **Scarsi** danni condrali
2. Riparazione lca con meniscal deficiency perchè contribuisce alla instabilità

SHAFFER AND KLIMKIEWICZ, Arthroscopy 2002

LEVY et Al , JBJS Am, 1982

RODEO S. Am J Sports Med, 2001

Indicazioni:

1. Pz. già sottoposti a meniscectomia subtotale o totale.
2. Dolore compartimentale
3. Precoce evoluzione artrosica, presenza di un danno condrale di grado 2-3 di Outerbridge.

Controindicazioni:

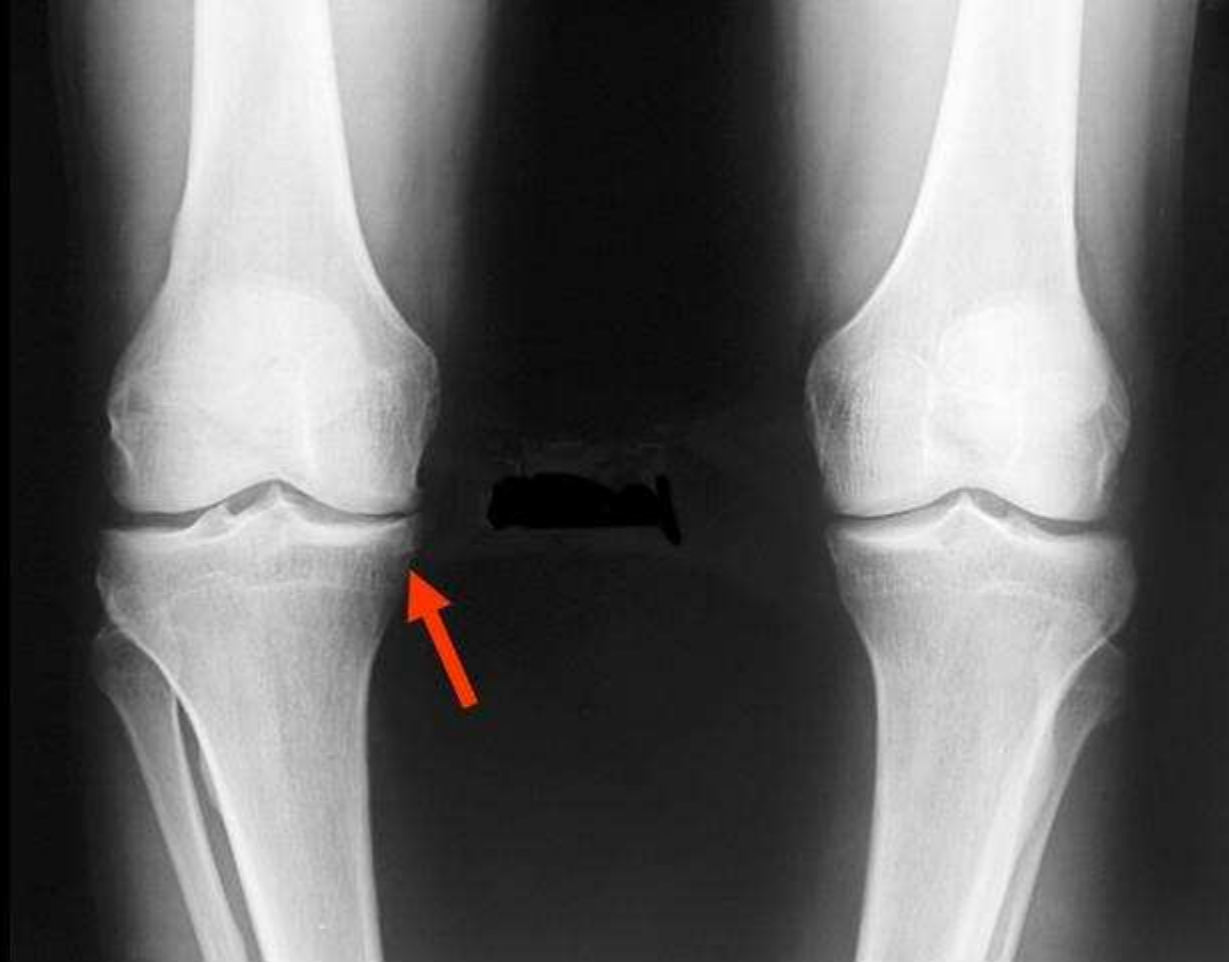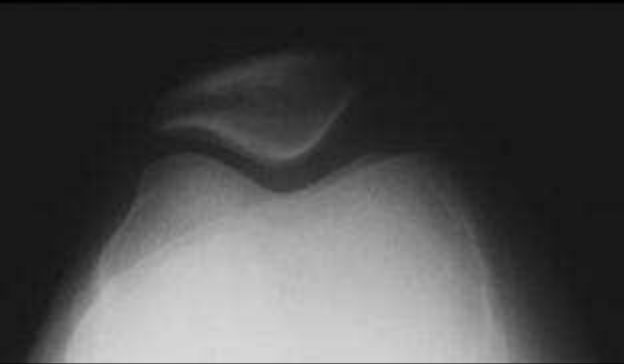
- Quadro **artrosico** post-meniscectomia in fase avanzata rappresenta la controindicazione assoluta, in quanto l'appiattimento del condilo e la presenza di osteofiti determinano una notevole incongruenza articolare quindi una **elevata percentuale di insuccessi.**

RODEO S.A. Am J Sports Med, 2001

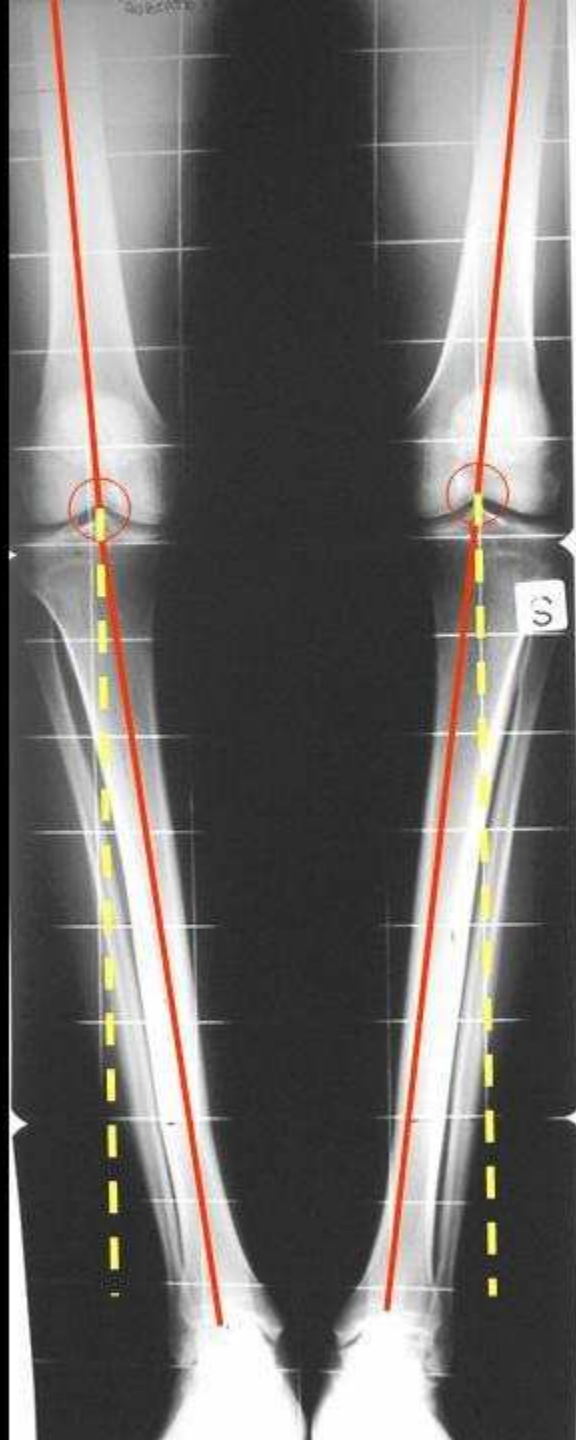
ALLOGRAFT

- Liofilizzazione
- **Crioconservazione**
- Congelamento
- Tessuti freschi, prelevati dal donatore non oltre 12h prima dell'intervento

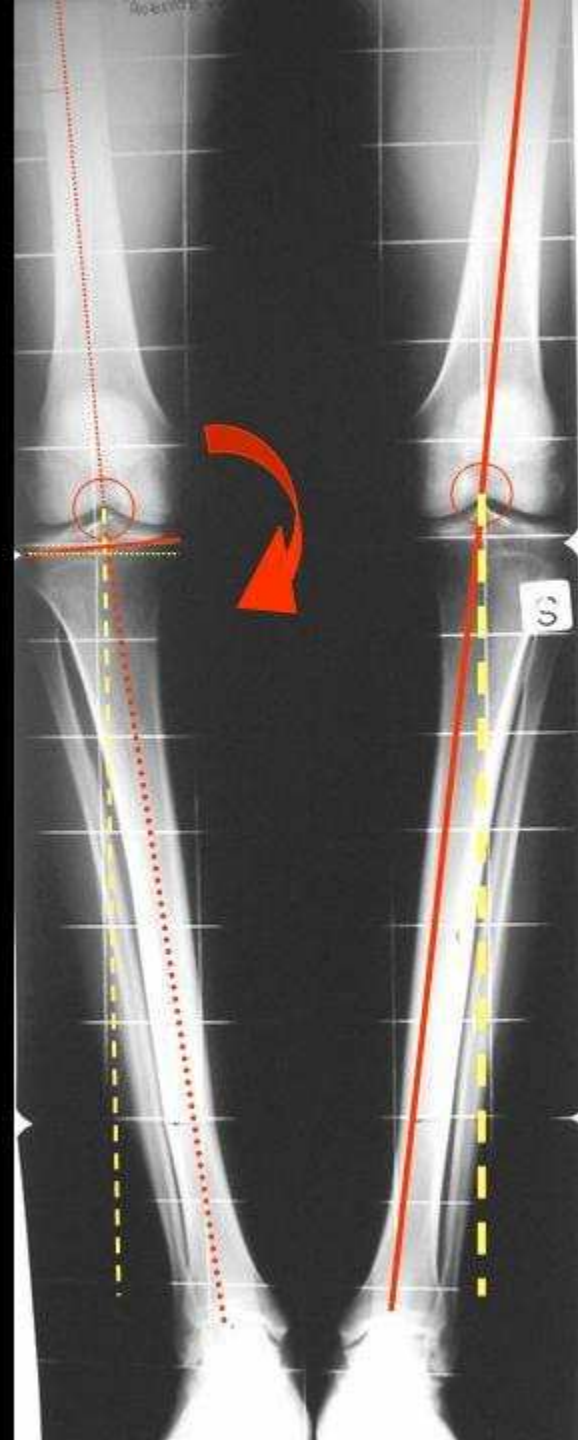
CASO CLINICO

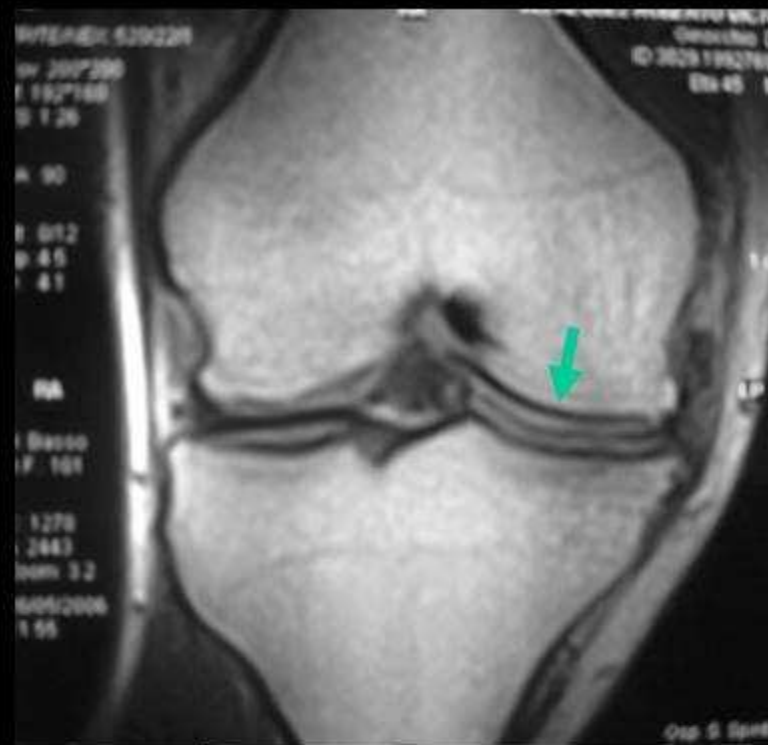
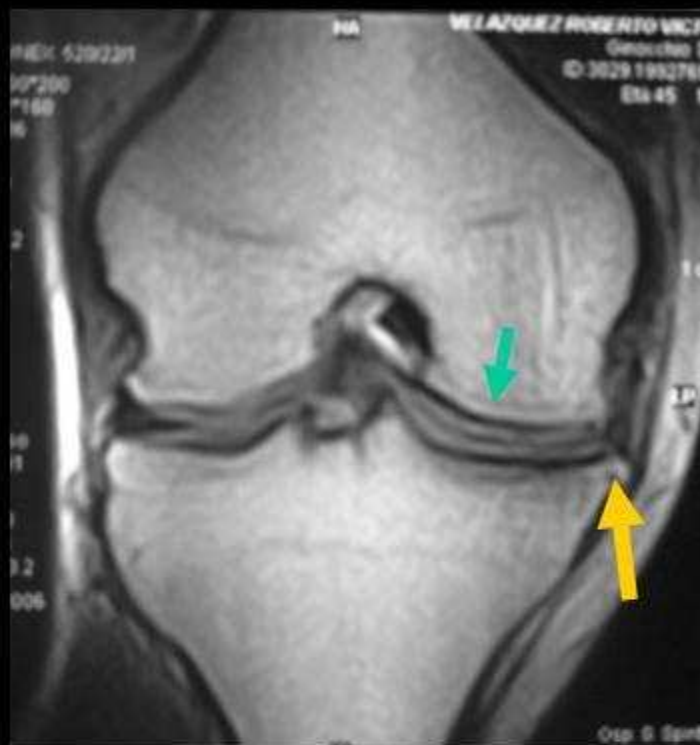
- V.R. Pz di 45 aa M
- NORMOTIPO
- Meniscectomia mediale artrotomica totale a dx 18 aa fa
- Sport Calcio
- Algia comp. Mediale sotto carico
- Non Limitazione ROM
- Deambulazione assistita , resistente a terapia medica e Fisica

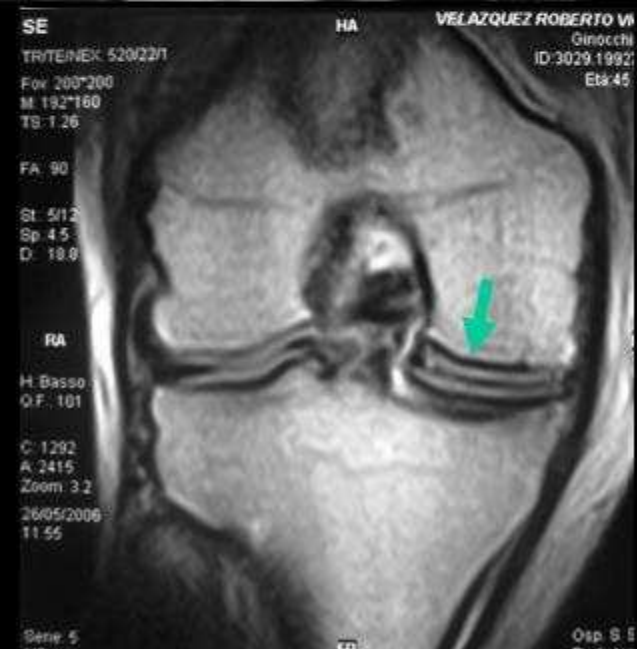

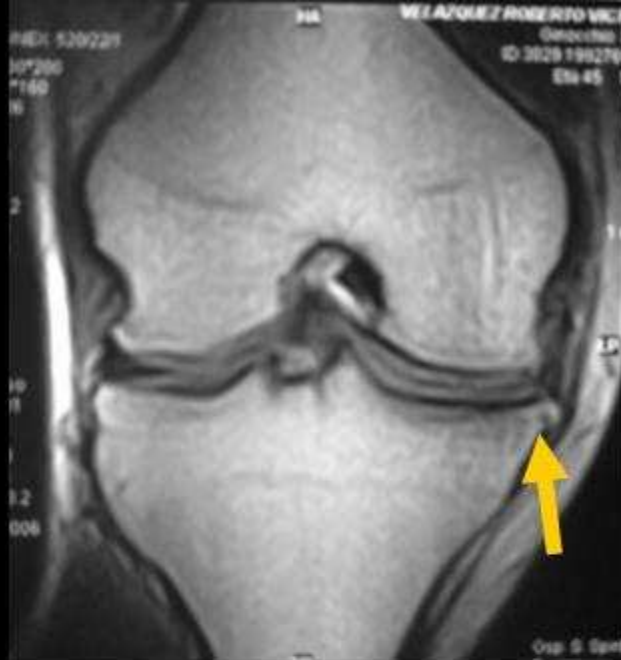- Rx sotto carico arti inferiori
- Varo bilaterale più grave a dx di 7°



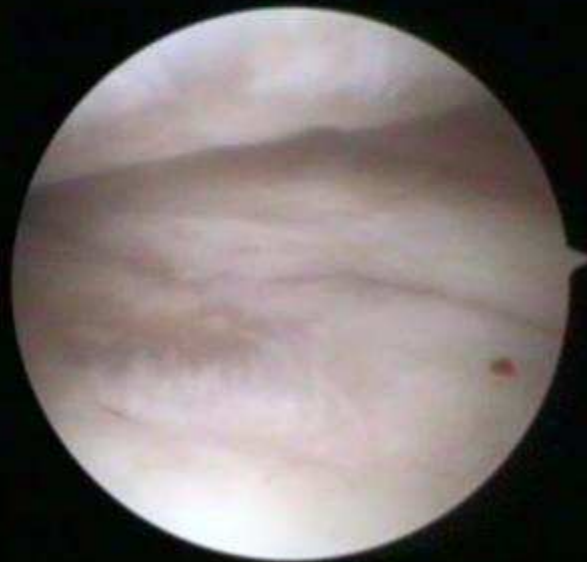

- RM negativa per lesioni condrali
- Sofferenza del bordo mediale del piatto





■ Sofferenza del bordo mediale del piatto



- MONOCOMPARTIMENTALE
- OSTEOTOMIA ANTIVARO
- ACT/MICROFRATTURE
- TRAPIANTO DI MENISCO
- TRATTAMENTI COMBINATI



- MONOCOMPARTIMENTALE

Età

- OSTEOTOMIA ANTIVARO

Mancanza del menisco

- TRAPIANTO MENISCALE

Meniscal deficiency

Rischi da allograft...



• **SCELTA TERAPEUTICA**

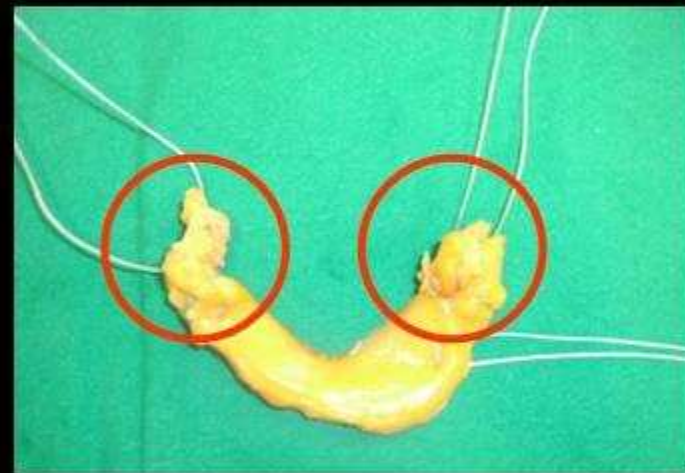
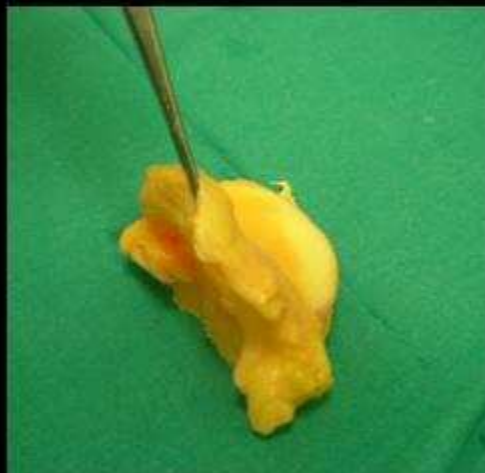
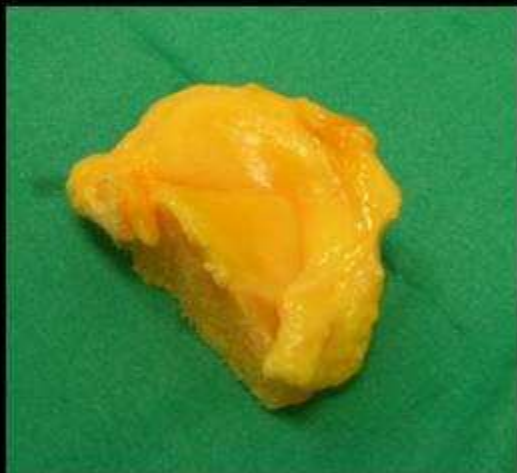TRAPIANTO MENISCALE con allograft



Non è stata eseguita in prima istanza l'osteotomia valgizzante correttiva (open wedge) in quanto si è ritenuto al momento non indebolire ulteriormente la metafisi tibiale già attraversata dai tunnels out-in per la fissazione del trapianto meniscale, riservando comunque tale procedura dopo una attenta valutazione ai controlli successivi

■ TRAPIANTO MENISCALE

- Allograft crioconservato
- Misurazioni RM sul menisco mediale controlaterale



- Preparazione con pasticca ossea anteriore e posteriore

Alhalki MM, Howell SM *et al.*

hanno studiato le forze di contatto sull'emipiatto tibiale utilizzando tre diverse tecniche di fissazione ...

... la fissazione mediante pasticche ossee dà luogo a forze molto simili a quelle fisiologiche, non influenzate dalla presenza o meno di suture e che la fissazione con solo suture non è sufficiente a ristabilire la normale biomeccanica articolare.

(Am J Sports Med. 27(3):320-328,1999.)

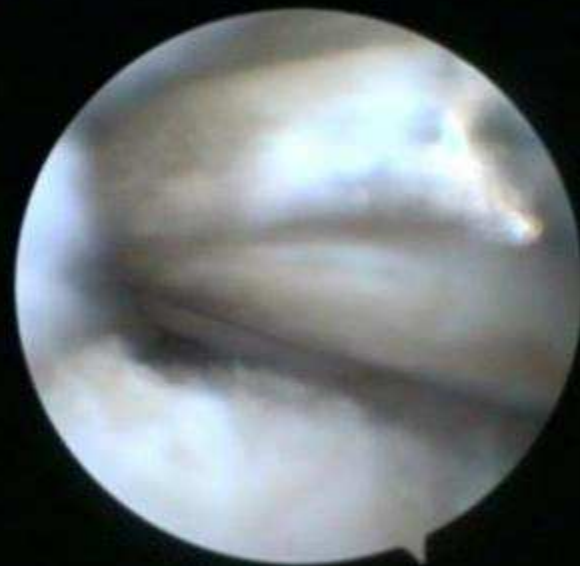Fissazione utilizzata:

sutura in associazione a bratta ossea anteriore e posteriore previa preparazione dei tunnels out-in nel piatto tibiale mediale utilizzati per il trascinamento e la fissazione del trapianto.

■ TRAPIANTO MENISCALE

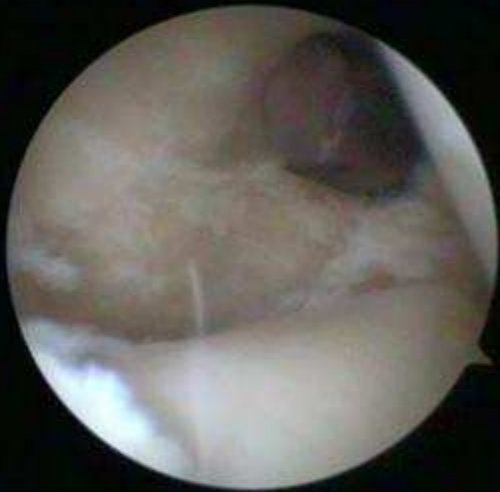

■ Cruentazione

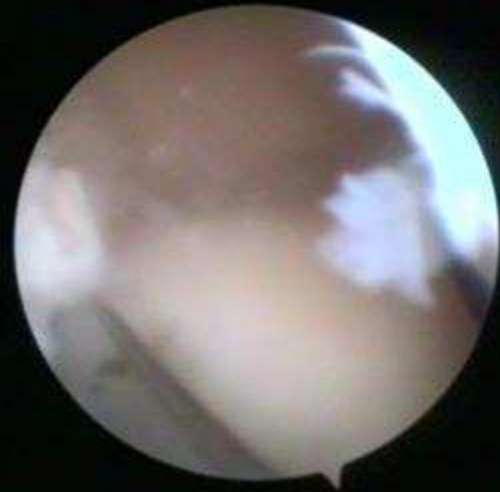


■ Trocleo plastica bassa

● TRAPIANTO MENISCALE

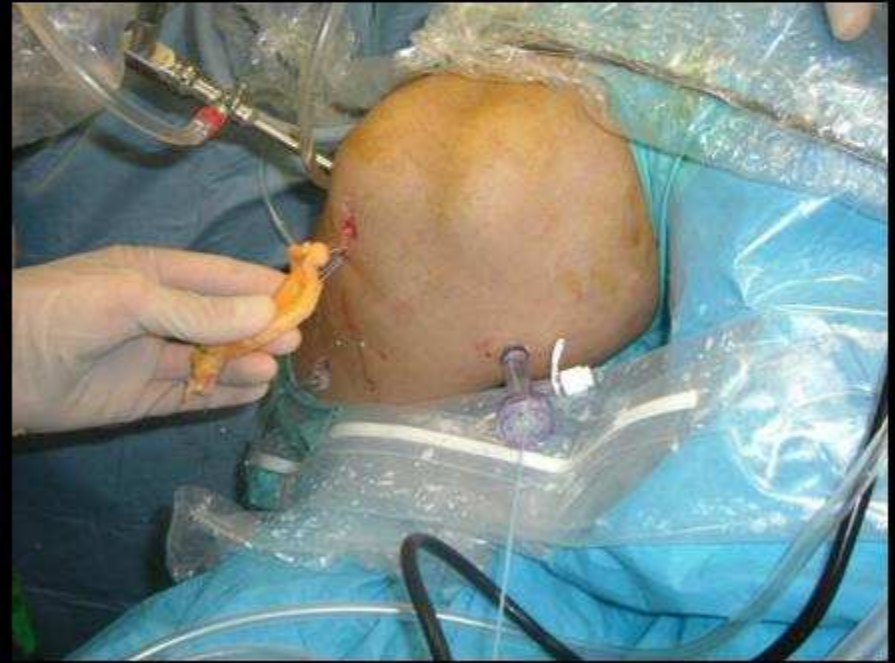
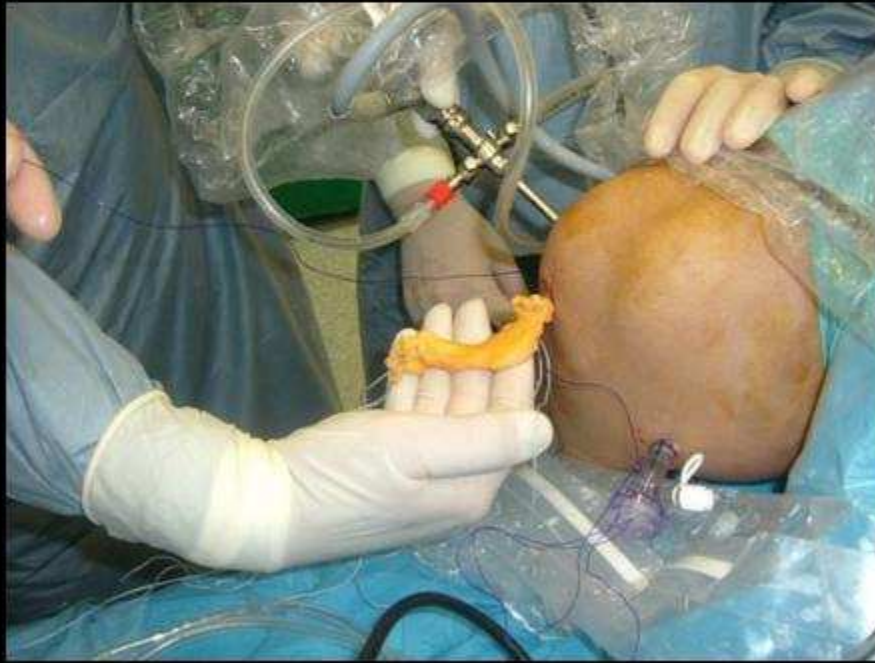
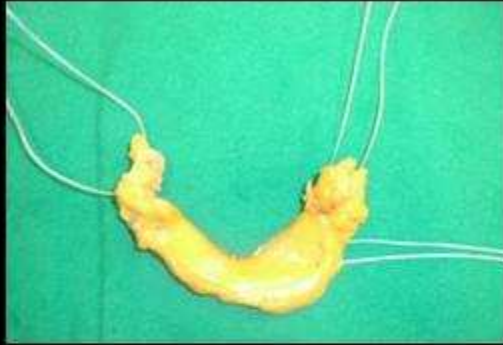■ Suture di trascinamento



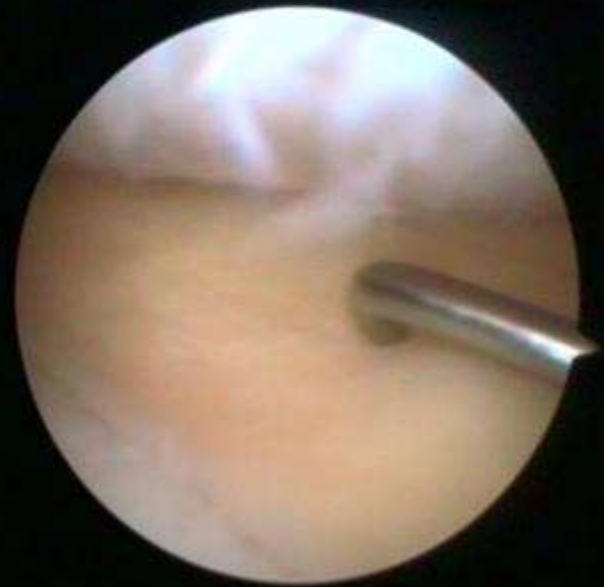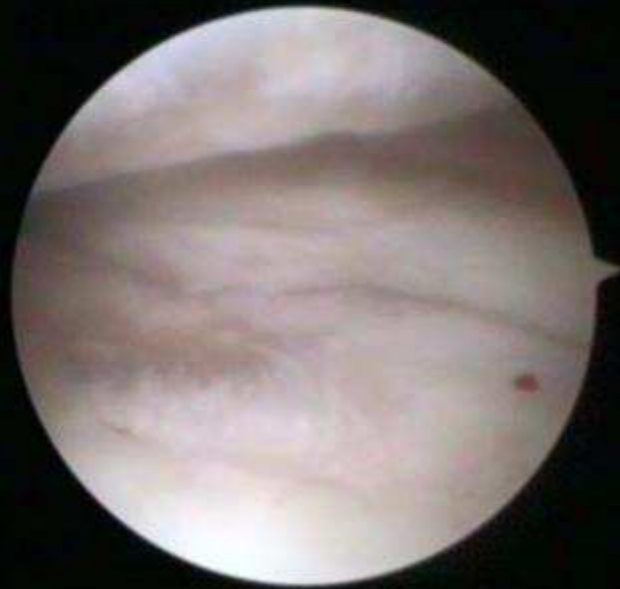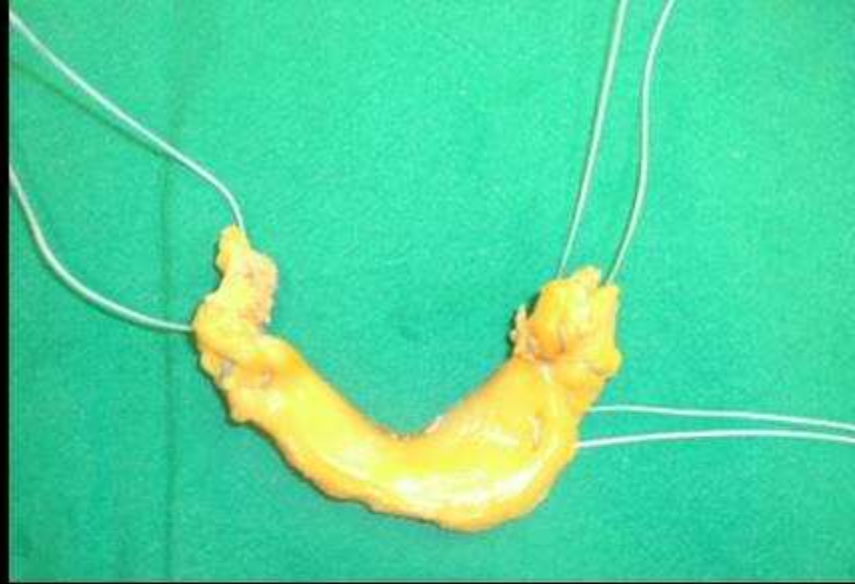
■ esecuzione dei tunnels

● TRAPIANTO MENISCALE



■ Trascinamento

● TRAPIANTO MENISCALE



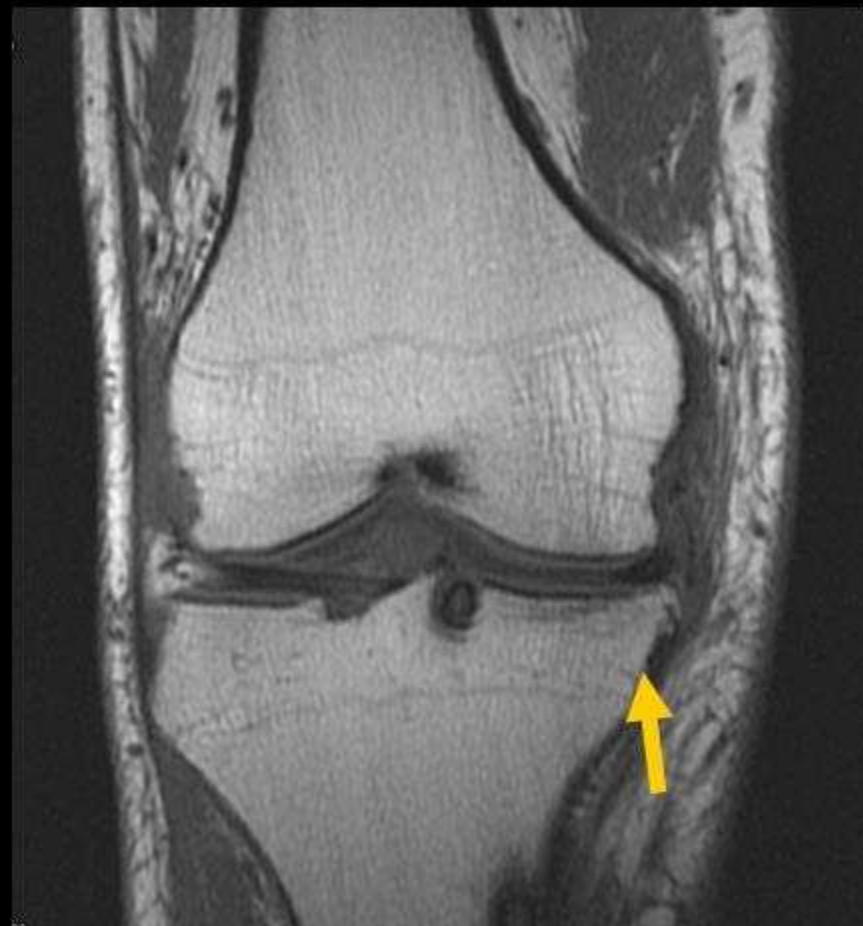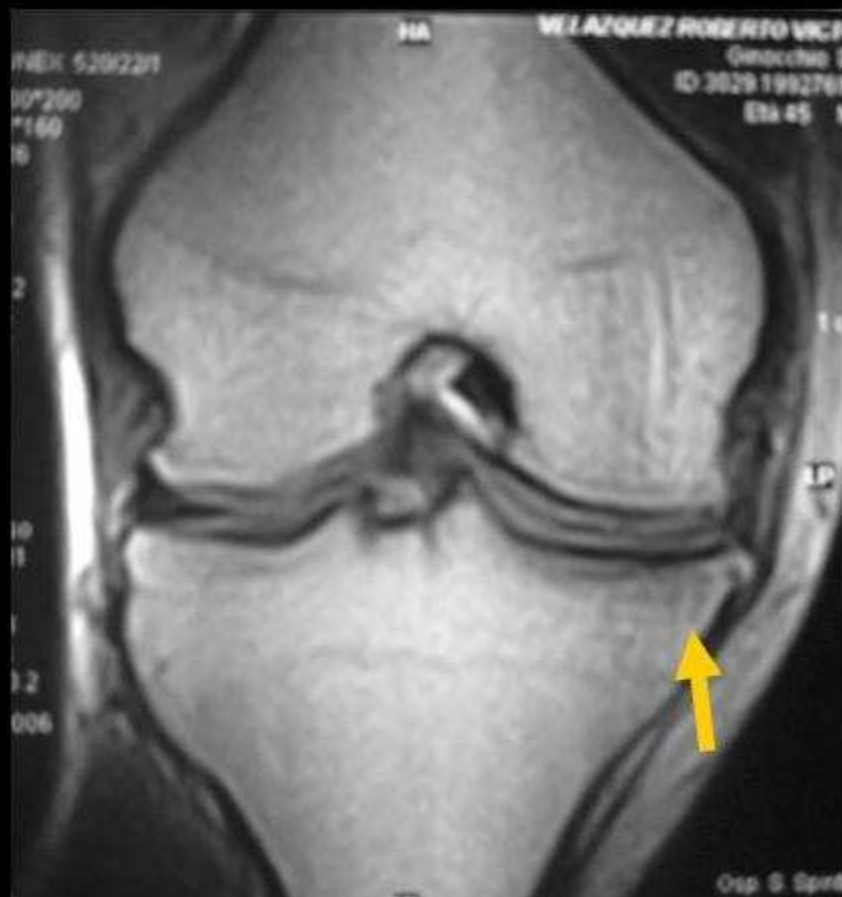CONCLUSIONI

Il controllo dopo **40 settimane** ha evidenziato la risoluzione della sintomatologia algica mediale.

Al controllo radiografico si evidenziava una riduzione del varismo che risultava pressocchè uguale al ginocchio controlaterale.

Cose scritte e filmati

■ Risoluzione della sofferenza del bordo mediale del piatto



OSTEOTOMIA



L'osteotomia valgizzante va associata nei pazienti con deformità in varo post-meniscectomia ...con buoni risultati nel 70% dei casi

LEVY et Al , JBJS Am, 2006

Il trapianto con allograft + osteotomia antivaro da migliori risultati

LEVY et Al , JBJS Am, 2006

Non abbiamo eseguito in prima istanza l'osteotomia valgizzante correttiva (open wedge) in quanto si è ritenuto al momento non indebolire ulteriormente la metafisi tibiale già attraversata dai tunnels out-in per la fissazione del trapianto meniscale, riservando comunque tale procedura dopo una attenta valutazione ai controlli successivi